

Tip B kesintili arkus aorta: olgu sunumu*

Zeliha Fazlıođulları¹, Nadire Ünver Dođan¹, Betül Sevindik¹, Nusret Seher², Ahmet Kađan Karabulut¹

¹Selçuk Üniversitesi, Tıp Fakültesi, Anatomi Anabilim Dalı, Konya

²Selçuk Üniversitesi, Tıp Fakültesi, Radyoloji Anabilim Dalı, Konya

Öz

Kesintili arkus aorta nadir rastlanan, fatal seyirli konjenital kardiyak bir anomali olup, aorta ascendens ile aorta descendens arasındaki bir segmentte atrezinin olması şeklinde tanımlanır ve %98 oranında diğer kardiyovasküler anomalilerle birlikte bulunur. Üç tipi mevcuttur. Tip A'da kesinti, a. subclavia sinistra'nın distalindedir. Tip B'de, a. carotis communis sinistra ile a. subclavia sinistra, tip C'de, a. carotis communis sinistra ile a. carotis communis dextra arasındadır. Selçuk Üniversitesi pediatrik kardiyoloji kliniğine başvuran postnatal 5. gününde bir erkek bebeğin çekilen ekokardiyografisinde; truncus brachiocephalicus'un distalinden itibaren tip B kesintili arkus aorta, ventriküler septal defekt, biküspit aorta, patent ductus arteriosus, atrial septal defekt, annulus aorticus hipoplazisi tespit edildi. Bilgisayarlı tomografi anjiyografisinde ise, a. carotis communis sinistra ile a. subclavia sinistra arasında bağlantı olmadığı görüldü. Bu vakada, arkus aorta anomalisi ve eşlik eden diğer kardiyovasküler anomalilerin erken tanı ve tedavisinde radyolojik görüntüleme yöntemlerinin önemi vurgulanmaktadır.

Anahtar Kelimeler: Kesintili arkus aorta, tip B, BT anjiyografi, varyasyon

Abstract

Interrupted aortic arch is a rare, fatal, congenital cardiac anomaly characterized by the presence of a segmental atresia between the descending and ascending aorta. In type A, the interruption is distal to left subclavian artery. In type B, between left common carotid artery and left subclavian artery; in type C, between left and right common carotid artery. Interrupted aortic arch is present to 98% with other cardiovascular anomalies. Echocardiography of a male baby at the 5th postnatal day referring to Selçuk University pediatric cardiology clinic revealed; type B interrupted aortic arch starting from distal truncus brachiocephalicus, ventricular septal defect, bicuspid aorta, patent ductus arteriosus, atrial septal defect and aortic annulus hypoplasia. The computer tomography angiography revealed interruption between left common carotid artery and left subclavian artery. This study highlights the importance of radiologic imaging methods in the early diagnosis and treatment of aortic arch anomaly and accompanying other cardiovascular anomalies.

Key words: Interrupted aortic arch, type B, BT angiography, variation

Genel Tıp Derg 2019;29(1):29-31

Alınan: 19.10.2018 / 27.11.2018 / Yayınlanma: 20.12.2018

Yazışma adresi: Zeliha Fazlıođulları, Selçuk Üniversitesi, Tıp Fakültesi, Anatomi Anabilim Dalı, Konya

E-posta: z_topal@yahoo.com

Giriş

Arcus aortae, manubrium sterni'nin sağ yarısının arkasında, angulus sterni ve sağda 2. sternokostal eklem seviyesinde, aorta ascendens'in devamı olarak başlar. Arkaya ve sola doğru kavimsi bir şekilde uzanıp, trachea'yı sol tarafından çaprazlayarak 4. torakal vertebranın alt kenarı hizasında ve sol tarafında sonlanır. Bu noktadan sonra aorta descendens adını alır. En üst kısmı, angulus sterni'den 2-3 cm aşağıdadır. Arcus aortae'nın sağdan sola sırasıyla truncus brachiocephalicus, a. carotis communis sinistra ve a. subclavia sinistra olmak üzere üç dalı vardır (1, 2).

Kesintili arkus aorta (KAA), aorta ascendens ile aorta descendens arasında bağlantının olmaması şeklinde tanımlanır. Nadir görülen bir anomalidir ve oldukça fatal seyir-

lidir. Kesintinin brakiosefalik arterlere göre konumu baz alınarak sınıflandırma yapılmaktadır. Buna göre; tip A, B, C olmak üzere üç tipi tanımlanmıştır. Kesinti, a. subclavia sinistra'nın distalinde ise tip A, a. carotis communis sinistra ile a. subclavia sinistra arasında ise tip B ve a. carotis communis sinistra ile a. carotis communis dextra arasında (a. carotis communis sinistra ile truncus brachiocephalicus arasında) ise de tip C'dir. Bu üç tip de kendi aralarında alt gruplara ayrılmaktadır; Tip 1'de a. subclavia normaldir. Tip 2'de aberan a. subclavia mevcuttur. Tip 3'te ductus arteriosus yolu ile aynı taraf a. pulmonalis'ten ayrılan izole a. subclavia vardır (3). Kesintili arkus aorta anomalisi; tüm konjenital kalp hastalıklarının yaklaşık olarak % 1'ini oluşturur (4).

Olgu Sunumu

Dispne ve üfürüm şikayetiyle hastanemize getirilen ve postnatal 5. gününde olan erkek bebek hastanın BT anjiyografi görüntüleri incelendi. Hastanın ekokardiyografisinde, arcus aortae'nın, truncus brachiocephalicus'un distalinden itibaren kesintili olduğu gözlemlendi. Beraberinde perimembranöz inlet ventriküler septal defekt (VSD), sekundum atrial septal defekt (ASD), patent ductus arteriosus (PDA), biküspit aorta, aortik annulus hipoplazisi tespit edildi. BT anjiyografisinde ise, a. carotis communis sinistra ile a. subclavia sinistra arasında kesinti bulunduğu, distal kısmının kanlanması ise duktus üzerinden sağlandığı görüldü. Mevcut bilgiler eşliğinde vakada tip B kesintili arkus aorta olduğu saptandı.

Tartışma

Kesintili arkus aorta anomalisinde aydınlatılmış kesin bir etyolojik faktör yoktur fakat; genetik etyoloji, embriyonik hayatta 4. aortik ark boyunca bozulmuş hemodinami (kan akışında azalma) ve teratojenik maruziyet gibi sorunların, hastalığın oluşumunda rol oynayabileceği düşünülmektedir (5). Van Praagh'ın 165 hasta ile yaptığı çalışmada; olguların, % 43'ü tip A, % 53'ü tip B ve % 4'ü tip C olarak tanımlanmıştır (6). Schreiber'in 95 hasta ile yaptığı çalışmasında ise %13 tip A, % 84 tip B, %3 tip C kesintili arkus aorta tespit edilmiştir (7). Mevcut bilgiler ışığında bu üç tip arasında en sık görülenin tip B olduğu bildirilmiştir. Bu vakada da literatürde en sık rastlanan tip olan tip B KAA tespit edilmiştir.

KAA hastalarında semptomlar genellikle ağırdır ve çok erken ortaya çıkar. Solunum sıkıntısı, takipne, siyanoz, kalp yetmezliğine ait bulgular çoğu hastada mevcuttur. Ayrıca hastalığın tiplerine göre kollarla bacaklar veya sağ kol ile diğer ekstremiteler arasında basınç farkı bulunabilir. Literatürde çok nadiren de olsa erişkin yaşa kadar semptom vermeden gelmiş ve tesadüfen saptanmış KAA'lar da mevcuttur (8,9). Bebeklerin % 80'inin hayatın 8. ayından önce kaybedildiği ve tedavi alamamış hastalarda ise ölümün ortalama 4-10 gün içerisinde olduğu bildirilmiştir (10,11). Ölümlere; soldan sağa olan şantın artması, ventriküler yetmezlik ve ductus arteriosus'un kapanması sebep olmaktadır (12,13). Bu nedenle yenidoğan döneminde tanı konulmasıyla birlikte acil cerrahi müdahale gerekir (14).

KAA anomalisi, % 98 oranla diğer kardiyovasküler ano-

maliler ile beraber olup, tip B KAA'ya genellikle, ventriküler septal defekt (VSD) ve patent ductus arteriosus (PDA) eşlik eder (15). Literatürde vakaların çok azında ek kardiyak anomali saptanmamıştır. Dische ve arkadaşları yaptıkları çalışmaya göre; böyle izole olgularda, yaşam süresinin daha uzun olduğunu ileri sürmüşlerdir (13).

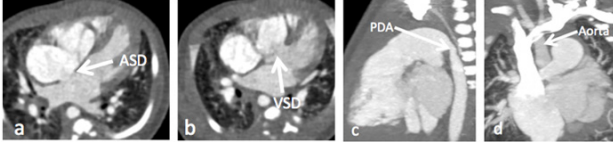
KAA anomalisinden şüphelenilen hastaların değerlendirilmesinde, birçok görüntüleme yöntemi tanımlanmıştır. Ekokardiyografi, konjenital kalp hastalıklarının tanısında primer görüntüleme yöntemi olarak kullanılmaktadır. Taşınabilir olması ve iyonize radyasyon içermemesi avantajlarından. Ancak bazen aorta ve büyük damarların görüntülenmesinde yetersiz kalabilir (12). EKO ile aorta koarktasyonu ve kesintili arkus aorta anomalisinin ayrımını yapmak da zor olabilir. Kateter anjiyografi; kardiyak anatomiye, vasküler yapılarla ilişkisini ve tedavi seçeneklerini belirlemede altın standarttır. Geçmişte de KAA anomalilerini saptamak için önemli bir role sahip olmuştur. Fakat sedasyona ihtiyaç duyulması, oldukça invaziv olması ve iyonize radyasyon içermesi bakımından çok tercih edilmemektedir (12). BT anjiyografi ise ana vasküler yapılar ile konjenital anomalilerin morfolojisinin saptanmasında ve komşu organlarla ilişkilerinin ortaya konulmasında diğer yöntemlere göre üstündür (16). Ayrıca arkus aortae patolojilerinde, kateter anjiyografiye göre daha az invaziv ve daha kullanışlı bir tekniktir (15). Havayolları ve akciğerleri eş zamanlı değerlendirebilmesi de bir diğer avantajıdır. Ancak BT, radyasyon dozunda birikime sebep olabileceği için uzun dönemli takip metodu olarak kullanılmamalıdır.

DiGeorge sendromlu tip B kesintili arkus aortası olan çoğu hastada akciğer, arcus aorta üzerine superpoze olduğu için ekokardiyografi aracılığıyla görüntüleme yapmak zor olabilir. Bu nedenle operasyon öncesi planlamada, alternatif olarak BT anjiyografi veya MRI'a ihtiyaç duyulur.

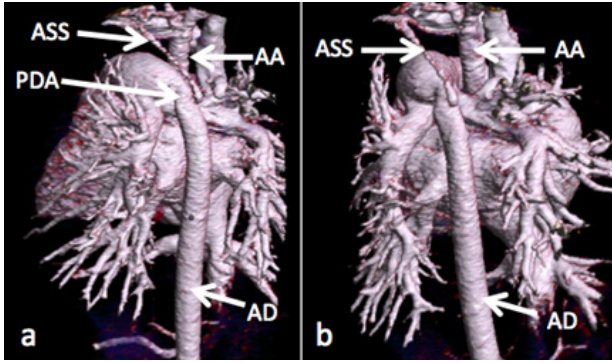
İnfant ve çocuklarda, arcus aorta ve intrakardiyak anatominin değerlendirilmesinde en iyi teknik ekokardiyografidir. Daha büyük çocuklarda ve adolesanlarda en ideal yöntem ise BT anjiyografi veya kardiyak MRI'dır (17).

Nadir görülen bir anomali olan kesintili arkus aorta olgularında cerrahi tedavi güç olmakla birlikte hayat kurtarıcı olduğu için, bunun zamanında uygulanabilmesi açısından hastalığın erken tanınması önemlidir. Radyolojik görüntüleme yöntemlerinin de buna olanak sağlaması sebebiyle,

vakamızda önemi özellikle vurgulanmıştır.



Resim 1. Aksiyel (a, b), sagittal (c) ve koronal (d) BT kesitleri. ASD: atriyal septal defekt, VSD: ventriküler septal defekt, PDA: patent ductus arteriosus.



Resim 2. 3 boyutlu volume rendered görüntülerde (a, b) aorta ascendens (AA) ile aorta descendens (AD) arasında kesinti izlenmektedir. Aorta descendens PDA ile doluş göstermekte olup, a. subclavia sinistra (ASS) çıkmaktadır.

Kaynaklar

1. Arıncı K, Elhan A, 2016. Anatomi 2. cilt, 6. baskı, Güneş Tıp Kitabevleri Ankara p. 21-2.
2. Arifoğlu Y, 2016. Her Yönüyle Anatomi, İstanbul Tıp Kitabevi İstanbul p. 254-5.
3. Goo HW, Park IS, Ko JK, et al. Radiographics. 2003 Oct;23 Spec NO: S147-65.
4. Park MK 1996 Specific congenital heart defects, obstructive lesions. Pediatric cardiology for practitioners. Mosby Year Book, St. Louis, pp 173-5.
5. Yang DH, Goo HW, Seo DM, et al. Multislice CT angiography of interrupted aortic arch. Pediatr Radiol. 2008 Jan; 38(1): 89-100.
6. Van Praagh R, Bernhard W, Rosenthal A, et al: Interrupted aortic arch: surgical treatment. Am J Cardiol 27:200, 1971.
7. Schreiber C, Mazzitelli D, Haehnel JC, Lorenz HP, Meisner H. The interrupted aortic arch: an overview after 20 years of surgical treatment. Eur J Cardiothorac Surg 1997; 12:466-9.
8. Wong CK, Cheng CH, Lau CP, Leung WH, Chan FL. Interrupted aortic arch in an asymptomatic adult. Chest 1989;98:

678-9.

9. Rangel A, Chavez E, Espinosa I. Interruption of the aortic arch in adults. Arch Inst Cardiol Max 199;89: 144-8.
10. Ruckman RN: Anomalies of the aortic arch complex. In Adams FH, Emmanoilides GC, Riemenschneider TA. Heart Disease in Infants, Children and Adolescent. Baltimore, Williams and Wilkins, 1989, p.256.
11. Akçevin A: Arkus aorta anomalileri. Bozer AY. Kalp Hastalıkları ve Cerrahisi, Ankara, Ayyıldız Matbaası, 1985, s.186.
12. Dillman ve Cohen RA, Frush DP, Donnely LF 2000. Data acquisition for pediatric CT angiography: Problems and solutions. Pediatr Radiol 30:813-22.
13. Dische MR, Tsai M, Baltove HA: Solitary interruption of the arc of aorta. Am J Cardiol 35:271, 1975.
14. Baspınar O, Baysal T, Oran B, Karaaslan S, 2003. Kesintili arkus aorta sendromu. S.Ü. Tıp Fak. Derg, 19, 53-5.
15. Cinar A, Haliloglu M, Karagoz T, ve ark. Pediatr Radiol. 2004 Nov(11):901-3.
16. Katz M, Rozenman J, Szienberg A, Itzhak Y. Spiral CT and 3D image reconstruction of vaskuler rings and associated tracheobronchial anomalies. J Comput Assist tomogr 1995; 19: 564-8.
17. Goudar SP, Shah SS, Shirali GS. Echocardiography of coarctation of the aorta, aortic arch hypoplasia and arch interruption: strategies for evaluation of the aortic arch. Cardiol Young 2016 ; 26(8): 1553-62.