

Sitomegalovirüs pnömonisi saptanan bir AIDS olgusu*

Şua Sümer, Onur Ural, Nazlım Aktuğ Demir, Fatma Çölkesen

Selçuk Üniversitesi, Tıp Fakültesi, Enfeksiyon Hastalıkları ve Klinik Mikrobiyoloji Anabilim Dalı, Konya

Öz

Sitomegalovirüs (CMV), Kazanılmış İmmün Yetmezlik Virüsü Sendromu (AIDS) gibi hastalıkların bulunduğu immünespresif kişilerde en yaygın viral fırsatçı enfeksiyon nedeni olarak bildirilmektedir. AIDS'li hastalarda görülen CMV pnömonisi gibi fırsatçı pnömoniler morbidite ve mortalitenin başlıca nedenidir. Bu yazıda öksürük ve balgam gibi pnömoni bulguları ile başvuran HIV/AIDS tanısı konulan ve beraberinde CMV pnömonisi tespit edilen bir olgu sunulmuştur.

Anahtar Kelimeler: AIDS, sitomegalovirüs, pnömoni, fırsatçı

Abstract

Cytomegalovirus (CMV) infections are the most common viral opportunistic infections in immunosuppressed people with diseases such as Acquired Immune Deficiency Virus Syndrome (AIDS). Opportunistic pneumonia, such as CMV pneumonia in patients with AIDS, is a major cause of morbidity and mortality. In this article, we present a case with HIV / AIDS diagnosis and CMV pneumonia associated with pneumonia findings such as cough and sputum.

Key words: AIDS, cytomegalovirus, pneumonia, opportunistic

Genel Tıp Derg 2019;29(3):150-153

Alınan: 10.02.2018 / 19.11.2018 / Yayınlanma: 01/10/2019

Yazışma adresi: Fatma Çölkesen, Selçuk Üniversitesi, Tıp Fakültesi, Enfeksiyon Hastalıkları ve Klinik Mikrobiyoloji Anabilim Dalı, Konya

E-posta: fatma.derin@hotmail.com

Giriş

Sitomegalovirüs (CMV), toplumda yaygın olarak görülen ve immün sistemi normal olan kişilerde asemptomatik olarak seyreden viral bir enfeksiyon etkenidir. CMV enfeksiyonları özellikle immünespresif bireylerde klinik bulgu vererek semptomatik olarak seyredebilir (1). CMV, Kazanılmış İmmün Yetmezlik Virüsü Sendromu (AIDS) tanısı olan kişilerde en yaygın viral fırsatçı enfeksiyon nedeni olarak bildirilmektedir. AIDS hastalarının % 40'ında CMV'ye bağlı klinik hastalık görülmektedir. En sık görülen klinik tutulum retinittir, ancak kolit, özefajit, pnömoni ve nörolojik bozukluklar da sıklıkla bildirilmektedir (2).

HIV/AIDS tanısı olan kişilerde CMV pnömonisine ciddi immünespresyona sekonder reaktivasyonun neden olduğu düşünülmektedir (3). Pnömoni vakalarının çoğu, CD4 hücre sayısı 50 hücre/mm³'ten daha düşük olan kişilerde görülür. Öksürük, nefes darlığı ve ateş CMV pnömonisinde en sık görülen semptomlardır. Solunum sistemi

semptomları tipik olarak 2-4 hafta sürmektedir (4). CMV pnömonisinin akciğer radyografi bulguları; retiküler veya buzlu cam opasiteleri, infiltrasyonlar, nodüller veya nodüleropasiteleri içerir (5). Plevral efüzyonlar da görülebilir (4).

Olguların yaklaşık % 60'ı başlanan anti-CMV tedavisine yanıt verirken, hastalığın progresyonu ve mortalitesi muhtemelen altta yatan immünespresyonun ciddiyeti ile ilişkilidir (3). CMV pnömonisinin tedavisinde gansiklovir ve foscarnet kullanılmaktadır. Bununla birlikte; hastalığın düşük insidansı, randomize kontrollü çalışmaların bulunmaması, ilaç direnç potansiyeli ve maliyet gibi çeşitli nedenlerle primer profilaksiste rutin kullanımı önerilmektedir (4).

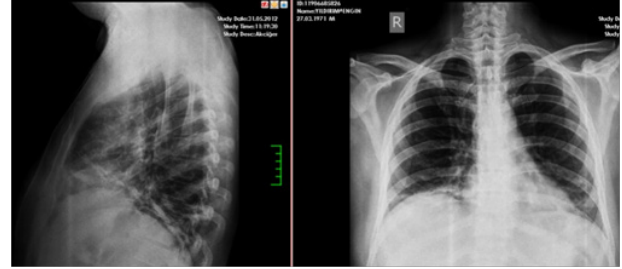
Bu olgu sunumunda CMV pnömonisi saptanan bir AIDS olgusu irdelenerek immünespresif bireylerde nadir görülen etkenlerin de unutulmaması gerektiği vurgulanmak istenmiştir.

Olgu

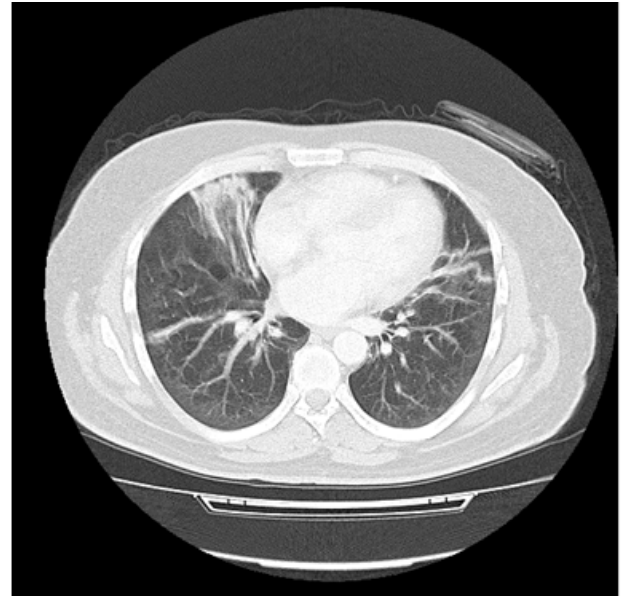
Kırkbir yaşında erkek hasta kilo kaybı, öksürük ve balgam şikayetleri ile polikliniğimize başvurdu. Özgeçmişinde şüpheli cinsel ilişki öyküsü olduğu öğrenildi. Fizik muayenesinde ateş: 36.6°C, nabız:72 atım/dk, tansiyon: 120/60 mmHg ile vital bulguları normaldi. Dinlemekle bilateral akciğer alt ve orta zonlarda raller tespit edildi. Gönderilen anti-HIV testi (Elisa, Abott Architect, USA) ve Western Blot pozitif olarak saptandı. Yapılan tetkiklerinde; lökosit sayısı: 4.930 hücre/mm³ (4000-10000 hücre/mm³), lenfosit oranı %28, CD4:45 hücre/mm³, hemoglobin: 13.1gr/dl (13-16gr/dl), platelet: 162.000 hücre/mm³ (150.000-450.000 hücre/mm³), sedimentasyon:69mm/sa, C-reaktif protein:62mg/dl (0-5 mg/dl) (nefelometrik yöntem, Beckman Coulter, USA), prokalsitonin: 6.07ng/ml (< 0.1ng/ml) (elektro kemilüminesans yöntemi Roche Diagnostics GmbH, Germany), HIV RNA: 5.680.000 copy/ml (moleküler yöntem, Qiagen, Germany) olarak saptandı. Biyokimyasal değerleri normal olarak değerlendirildi. Postero-anterior akciğer grafisinde alt loblarda ve parakardiyak alanlarda opasite artışları saptandı (Resim 1). Hastadan solunum paneli gönderildi. Ciddi immünsüpresyonu olan hasta HIV/AIDS ve pnömoni tanılarını ile kliniğimize yatırıldı. Antiretroviral tedavi olarak tenofovir – emtristabin ve dolutegravir tedavisi başlandı. Ampirik olarak piperasilin-tazobaktam 3x4.5 gr ve klaritromisin 2x500 mg başlandı. Yatışının 2. gününde solunum sıkıntısı gelişen hasta Göğüs Hastalıkları Kliniği ile konsülte edilerek devredildi. Göğüs Hastalıkları Kliniği'nde çekilen toraks bilgisayarlı tomografisinde sağ akciğer orta lobda peribronşial interstisyumda kalınlaşma ve fibrozis, her iki akciğer alt lob bazal segmentlerde peribronşial interstisyel kalınlaşma ve buzlu cam şeklinde dansite artışları görüldü (Resim 2,3). Göğüs Hastalıkları Kliniği'nde hastaya bronkoskopi yapılarak tüberküloz (Tbc) ve viral enfeksiyonlar için polimeraz zincir reaksiyonu örnekleri alındı. Hastanın kan ve bronkoalveolar lavaj (BAL) örneklerinden galaktomannan düzeyi gönderildi. Hastadan alınan BAL örneğinden gönderilen solunum panelinde etken tespit edilemedi. BAL örneğinden gönderilen Tbc DNA negatif olarak değerlendirildi. Kan ve BAL örneğinden gönderilen galaktomannan düzeyleri negatif olarak saptandı. Ancak BAL örneğinden gönderilen CMV DNA: 3.460 copy/ml (moleküler yöntem, Qiagen, Germany) olarak belirlendi. Göğüs Hastalıkları Kliniği tarafından hastada viral pnömoni

üzerine sekonder bakteriyel pnömoni varlığı düşünüldü. Hastanın mevcut antibiyoterapisine gansiklovir 2x5 mg/kg intravenöz (iv) dozunda eklendi. Hasta yoğun bakım ünitesinde takip edildi ve Bilevel Positive Airway Pressure (BPAP) uygulandı. Takiplerinde solunum sıkıntısı düzelen ve enfeksiyon markerları gerileyen hastanın tedavisi 3 haftaya tamamlandı. Hasta antiretroviral tedavisine devam etmek üzere taburcu edildi. Takiplerinde CD4 sayısı normale geldi, HIV RNA düzeyi negatif olarak saptandı ve CMV ile ilgili başka enfeksiyon atağı izlenmedi. Hasta kliniğimizin takipli hastası olup kontrolleri devam etmektedir.

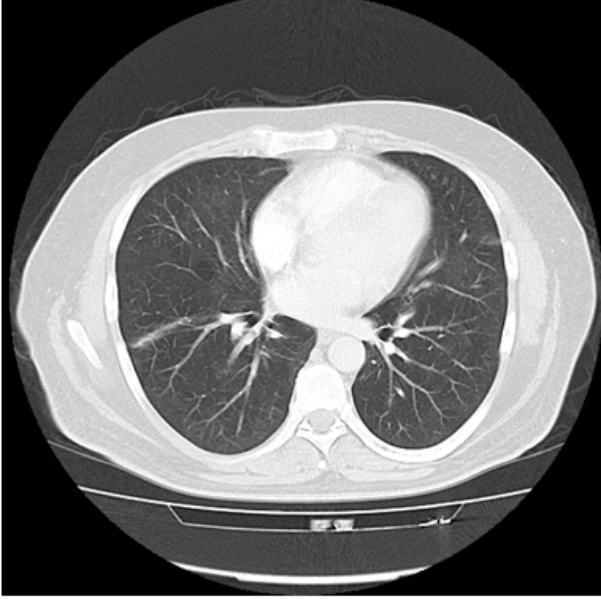
Resim 1



Resim 2



Resim 3



Tartışma

HIV/AIDS, tüm dünyada yaygın olarak görülen, bağışıklık sisteminin baskılanması ile seyreden, kronik bir enfeksiyon hastalığıdır. Dünya Sağlık Örgütü 2016 verilerine göre dünyada HIV ile yaşayanların toplam sayısı 36.7 milyondur (6). Bu durum buz dağının görünen yüzü olarak tanımlanmaktadır. Bilinen vakaların dışında henüz tanı almamış ve enfeksiyonun yayılmasına neden olan çok sayıda olgunun olduğu tahmin edilmektedir. Ülkemiz verilerine bakıldığında 2016 yılı ilk altı ayı itibarı ile HIV/AIDS vakalarının sayısının 13.181 olduğu görülmektedir (7). Bu hastaların belirlenmesi hem toplumun korunması hem de uygun tedavi ile fırsatçı enfeksiyonlara bağlı komplikasyonların önlenmesi açısından önem taşır.

Akciğerler, HIV'e bağlı komplikasyonların başlıca hedefi olup HIV enfeksiyonu olan kişilerde pnömoniler, neoplaziler ve çeşitli akciğer hastalıkları görülebilir. HIV ile ilişkili pulmoner komplikasyonlar arasında özellikle tedavi almayan kişilerde görülen fırsatçı pnömoniler morbidite ve mortalitenin başlıca nedenidir. HIV ile ilişkili fırsatçı pnömoniler arasında bakteriyel, mikobakteriyel, fungal, viral ve parazitik pnömoniler bulunur (3). Hastamız yeni tanı almış bir vaka olarak başvurduğu dönemde akciğer enfeksiyonu bulguları mevcuttu. İmmünsüpresif bir dönemde olduğu için tüm fırsatçı akciğer enfeksiyonları aç-

sından tarandı.

HIV enfeksiyonunda, HIV ile ilişkili fırsatçı pnömonilerin klinik ve radyografik bulguları çakışabilir ve bu kişilerde birden fazla eşzamanlı pnömoni görülebilir (4). Bu durum da CMV pnömonisinin tanısını zorlaştırır (8). Bu hastaların değerlendirilmesi öykü ve fizik muayene ile başlamalıdır. Öyküde; CD4 hücre sayısı, kişinin HIV risk faktörleri ve alışkanlıkları, geçirdiği fırsatçı enfeksiyonlar, aldığı profilaksiler ve aldığı antiretroviral tedavinin güncel kullanımı hakkında bilgi edinilmelidir (4). Hastamızın yeni tanı HIV/AIDS hastası olmasının, CD4 sayısının çok düşük ve HIV RNA düzeyinin çok yüksek olmasının fırsatçı enfeksiyon gelişimini kolaylaştırdığı ön görüldü. Bu nedenle akciğer şikayetleri olan hastamızda fırsatçı enfeksiyonlar araştırıldı.

CMV pnömonisinin tanısı akciğer biyopsisinde viral sitopatik etkinin ve immünolojik boyamayla CMV'nin gösterilmesine dayanmaktadır. Ancak, kanama ve pnömotoraks riskleri nedeniyle çoğu zaman yapılamamaktadır. Daha az invaziv olan kandan veya plazmadan CMV DNA tayininin ise pnömonide spesifite ve sensitivitesi düşüktür. Çünkü CMV pnömonisinde genellikle kan veya plazma CMV DNA düzeyi düşüktür. Bu yüzden solunum örneklerinden CMV viral yükünün ölçümü CMV pnömonisi tanısında alternatif bir yöntem olarak kullanılmaktadır (9). Hücre kültürü, patojenin izolasyonu ve identifikasyonu ile CMV tanısında kullanılabilirlikle birlikte sensitivitesinin düşük olması ve pratik olmaması nedeniyle tercih edilmemektedir (10,11). Antijen testi, monoklonal antikorlar kullanarak CMV protein pp65'in direkt olarak saptanmasına dayanan bir tekniktir. Hassas, spesifik ve kantitatifdir. Bununla birlikte, çalışılması zor bir testtir (10). Bunların dışında CMV enfeksiyonlarının tanısından serolojik testlerden de yararlanılmaktadır. CMV immünglobulin G hastanın CMV ile daha önce karşılaşmış olduğunu göstermektedir. CMV immünglobulin M ise aktif hastalığı göstermekle birlikte çapraz reaksiyonları fazladır ve primer enfeksiyondan sonra aylarca pozitif kalabilir (12). Hastamızda bronkoskopi sırasında alınan BAL örneğinden çalışılan CMV DNA pozitif saptanmıştır.

HIV ile ilişkili fırsatçı pnömoniler, uygun tedavi verilmezse hızla solunum yetmezliğine ve ölüme kadar ilerleyebilir. Bu nedenle, tanısal çalışmaların sonuçlarını beklerken, kuşku edilen etkeneye yönelik ampirik tedavi başlanmalıdır

(4). Akciğerde hipoksemik diffüz interstisyel veya alveolo-interstisyel pnömoni varlığı CMV pnömonisinde görülen en yaygın klinik tablodur (13). Bu bulgu, plevral efüzyonların seyrek olduğu CMV pnömonisini Pneumocystis carini pnömonisinden ayırmada yardımcı olabilir (4). Hastamızın radyolojik olarak yapılan akciğer görüntüleme bulguları da CMV pnömonisi ile uyumluydu.

Gansiklovir, immünsuprese hastalarda CMV enfeksiyonunun tedavisinde kullanılan primer ilaç olmasına rağmen, immünkompetan hastalarda ciddi CMV hastalığının tedavisi için herhangi bir öneri bulunulmamaktadır (14). Gansiklovir dirençli CMV'nin tedavisinde ise foskarnet veya sidofovir kullanılabilir (15). Tedavi süresi en az 2 hafta olup viral yük iki kez negatif olana kadar devam edilmesi önerilmektedir (16). Hastamıza 3 hafta süreyle iv gansiklovir tedavisi verildi. Ancak hastanın klinik ve radyolojik olarak düzelmesi nedeniyle invaziv bir işlem olan bronkoskopi tekrarlanmadı. Antiviral tedaviye ek olarak hastada var olan immünsüpresyonun düzeltilmesi de önemlidir. Bu amaçla hastanın uygun antiretroviral tedavisinin bir an önce başlanması önerilmektedir. Hastamızda da CMV pnömonisine yönelik verilen tedaviye ek olarak antiretroviral tedavi başlandı.

CMV enfeksiyonu immünsüpresif bireylerde ciddi klinik tablolara yol açabilen viral bir enfeksiyondur. Bağışıklık sistemi baskılanmış hastalarda erken tanı ve uygun tedavi yönetimi için öncelikle şüphelenmek gerekmektedir. Ayrıca fırsatçı enfeksiyonlar ile başvuran hastalarda HIV gibi immünsüpresyon yapan durumların araştırılması gerektiği de unutulmamalıdır.

Kaynaklar

1. Sackman AM, Pfeifer SP, Kowalik TF, Jensen JD. On the Demographic and Selective Forces Shaping Patterns of Human Cytomegalovirus Variation within Hosts. *Pathogens* 2018;7pii: E16.
2. Cheung TW, Teich SA. Cytomegalovirus infection in patients with HIV infection. *MtSinai J Med* 1999;66:113-24.
3. Salomon N, Perlman DC. Cytomegalovirus pneumonia. *Semin Respir Infect* 1999;14:353-8.
4. Huang L, Crothers KA. HIV-associated Opportunistic Pneumonias. *Respirology* 2009; 14: 474-85.
5. Salomon N, Gomez T, Perlman DC, Laya L, Eber C, Mildvan D. Clinical features and outcomes of HIV-related cytomegalovirus pneumonia. *Aids* 1997;11:319-24.

6. Global Aids Response Progress Reporting 2016.
7. Bulaşıcı Hastalıklar Daire Başkanlığı İstatiksel Verileri, 31 Mart 2016.
8. Chuganji E, Abe T, Kobayashi H, Nakano N, Kanai T, et al. Fatal Pulmonary Co-infection with Pneumocystis and Cytomegalovirus in a Patient with Acquired Immunodeficiency Syndrome. *Intern Med* 2014; 53:1575-8.
9. Beam E, Germer JJ, Lahr B, Yao J DC, Limper AH, Binnicker MJ, Razonable RR. Cytomegalovirus (CMV) DNA quantification in bronchoalveolar lavage fluid of immunocompromised patients with CMV pneumonia. *Clinical Transplantation* 2018;32:e13149.
10. Papazian L, Hraiech S, Lehingue S, Roch A, Chiche L, Wiramus S, Forel JM. Cytomegalovirus reactivation in ICU patients. *Intensive Care Medicine* 2016; 42:28-37.
11. CA Jacobi, R Riessen, U Schumacher, IB Autenrieth, G Jahn, M Gregor, A Raible, K Hamprecht. Life-threatening pneumonia caused by human cytomegalovirus and Mycoplasma pneumoniae coinfection in a young, immunocompetent patient. *J Med Microbiol* 2010; 59: 980-3.
12. Richard P, Le Tourneau A, Diebold J, Audouin J, Molina T. Histopathological diagnosis of CMV infection in adult. *RFL* 2007; 388: 55-60.
13. De Broucker T. Neurological complications associated with human immunodeficiency virus (HIV) infection. *Pra Neurol - FMC* 2013; 4: 213-28.
14. Grilli E, Galati V, Bordi L, Taglietti F, Petrosillo N. Cytomegalovirus pneumonia in immunocompetent host: Case report and literature review. *J Clin Virol* 2012; 55: 356-9.
15. Pierce B, Richardson CL, Lacluche L, Allen A, Ison MG. Safety and Efficacy of Foscarnet for the Management of Ganciclovir-Resistant or Refractory Cytomegalovirus Infections: A Single Center Study. *Transpl Infect Dis* 2018;20:e12852.
16. Rafailidis PI, Mourtzoukou EG, Varbobitis IC, Falagas ME. Severe cytomegalovirus infection in apparently immunocompetent patients: a systematic review. *Virol J* 2008;5:47.