

## Vertebral arter darlıklarında endovasküler tedavi\*

Hasanali Durmaz, Onur Ergun, Erdem Birgi, İhsan Yalçınkaya, Işık Conkbayır

Sağlık Bilimleri Üniversitesi, Dışkapı Yıldırım Beyazıt Eğitim ve Araştırma Hastanesi, Radyoloji Kliniği, Ankara

## Öz

**Amaç:** Vertebral arter darlığı olan hastalarda endovasküler stent tedavisinin endikasyon, teknik başarı, güvenilirlik ve etkinliğinin tartışılması amaçlandı.

**Gereç ve Yöntem:** Haziran 2012 ve Aralık 2018 tarihleri arasında vertebral arter darlığı tanısı ile endovasküler stent yerleştirilen 10 hastanın (3 kadın, 7 erkek) medikal kayıtları retrospektif olarak incelendi. Hastaların ortalama yaşı 63.9 yıl idi (aralık: 47–78 yıl). Hastalara, mevcut semptomları, klinik öykü ve dijital subtraksiyon anjiyografi sonrası vertebral arter darlık oranına göre endovasküler stent tedavisi uygulandı. İşlemler lokal anestezi altında gerçekleştirildi.

**Bulgular:** Çalışmaya dahil edilen dokuz hastada (%90) %50'nin üzerinde vertebral arter orjin (V0) ve proksimal (V1) darlık saptanmış olup ortalama darlık oranı %65 olarak hesaplanmıştır. %50'nin altında darlık bulunan bir hastada baş-boyun kitlesinin neden olduğu bası ve invazyon nedeniyle profilaktik amaçlı kaplı stent uygulandı. Hastaların sadece birinde subklavian arterde yumuşak plak bulunması ve buna bağlı distal emboli riski nedeniyle distal koruyucu filtre sistemi kullanıldı. Ortalama stent uzunluğu ve çapı sırasıyla 21.8 mm (aralık: 12-39 mm) ve 4.5 mm (aralık: 4-6 mm) hesaplandı. İşlem sonrası tüm hastalarda yeterli lümen açıklığı sağlandı ve teknik başarı %100 olarak kabul edildi.

**Sonuç:** Sonuç olarak vertebral arter darlıklarının endovasküler tedavisi, özellikle medikal tedavi başarısız ya da yetersiz olan hastalarda düşük komplikasyon oranları ve yüksek teknik başarı ile güvenli ve etkili bir tedavi yöntemidir.

**Anahtar Kelimeler:** Vertebral arter, Endovasküler prosedürler, Stent

## Abstract

**Objective:** It is aimed to discuss the indications, technical success, reliability and efficacy of endovascular stent therapy in patients with vertebral artery stenosis.

**Material and Methods:** A total of 10 patients (3 females, 7 males) who underwent endovascular stent with vertebral artery stenosis between June 2012 and December 2018 were evaluated retrospectively. The mean age of the patients was 63.9 years (range: 47-78 years). Endovascular stent treatment was performed according to the symptoms, clinical history and degree of vertebral artery stenosis obtained by digital subtraction angiography. The procedures were performed under local anesthesia.

**Results:** In nine patients included in the study (90%), stenosis more than 50% of the vertebral artery origin (V0) and proximal (V1) were detected and the mean stenosis rate was calculated as 65%. In a patient with stenosis under 50%, covered stent was applied due to compression and invasion caused by head and neck mass. The distal protection device was used in only one patient due to the presence of soft plaque in the subclavian artery. The mean stent length and diameter were 21.8 mm (range: 12-39 mm) and 4.5 mm (range: 4-6 mm), respectively. After the procedure, adequate luminal patency was achieved in all patients and the technical success was accepted as 100%.

**Conclusion:** In conclusion, endovascular treatment of vertebral artery stenosis is a safe and effective treatment method with low complication rates and high technical success especially in patients with failed or insufficient medical treatment.

**Key words:** Vertebral artery, Endovascular procedures, Stents

## Genel Tıp Derg 2019;29(3):144-149

Alınan: 23.05.2019 / 21.06.2019 / Yayınlanma: 01/10/2019

Yazışma adresi: Hasanali Durmaz, Sağlık Bilimleri Üniversitesi, Dışkapı Yıldırım Beyazıt Eğitim ve Araştırma Hastanesi, Radyoloji Kliniği, Ankara

E-posta: dr.hasan.ali.durmaz@hotmail.com

## Giriş

Vertebrobaziler aterosklerotik hastalık, aslında yaygın ancak inmenin az tanınan bir nedeni olmakla birlikte iskemik inmelerin yaklaşık %20-25si posterior dolaşım kaynaklıdır (1,2). Posterior dolaşımı etkileyen inmeler an-

terior dolaşım ile karşılaştırıldığında, özellikle inme veya geçici iskemik atak sonrası ilk 7 gün içinde tekrarlayan inme ve ölüm açısından daha yüksek risk taşımaktadır (2). Vertebrobaziler dolaşım semptomları arasında; baş dönmesi, ataksi, görme bozuklukları ve motor-duyusal defisitler gibi spesifik olmayan ve birçok başka hastalık ile

birlikte görülebilecek bulgular bulunmaktadır (3). Vertebral arter lezyonu nedeniyle vertebrobaziler geçici iskemik atak geçiren hastalarda 5 yıllık süre içerisinde %30-35 oranında inme riski bulunmaktadır (4-6). Bu konuda 407 hasta ile yapılmış bir seride, posterior dolaşım inmelerinin %40'ünün emboli kaynaklı ve %32'sinin büyük arter hemodinamik (vertebral arter, baziler arter, posterior serebral arter oklüzyonu veya lümende %50'nin üzerinde darlık) mekanizmaları nedeniyle gerçekleştiği ve olguların %59'unun daha önce geçici iskemik atak geçirmeden inme ile prezente olduğu bildirilmektedir (7). Bu yüksek oranlar nedeniyle vertebral arter darlıklarının hastaların inme geçirmeden önce klinik ve radyolojik olarak tanınması sonrası uygun tedavisi büyük önem arz etmektedir. Medikal, cerrahi veya endovasküler tedavi kararı hastaların semptom durumuna, vertebral arter darlık oranına ve medikal tedaviden fayda görüp görmemelerine göre değişmekte olup bu konuda net fikir birliği bulunmamaktadır.

Bu çalışmada, klinik ve radyolojik değerlendirme sonrası vertebral arter darlığı tanısı alan hastalarda endovasküler stent tedavisinin endikasyon, teknik başarı, güvenilirlik ve etkinliğinin tartışılması amaçlandı.

## Gereç ve Yöntem

Haziran 2012 ve Aralık 2018 tarihleri arasında hastanemiz Girişimsel Radyoloji ünitesine vertebral arter darlığı tanısı ile endovasküler stent yerleştirilen 10 hastanın (3 kadın, 7 erkek) medikal kayıtları retrospektif olarak incelendi. Hastaların ortalama yaşı 63.9 yıl idi (aralık: 47-78 yıl). Çalışma için kurumumuzdan etik kurul onayı alındı.

Klinik olarak vertebrobaziler yetmezlik semptomları olan, geçici iskemik atak öyküsü bulunan ve medikal tedaviye rağmen klinik iyileşme göstermeyen hastalar kesin tanı ve endovasküler tedavi amacıyla girişimsel radyoloji ünitemize yönlendirildi. Radyolojik tanı yöntemleri olan Doppler US veya BT anjiyografi sonuçları ile değerlendirilen hastalara mevcut semptomları ve klinik öyküleri göz önüne alınarak tanısız ve tedavi amaçlı dijital subtraksiyon anjiyografi (DSA) işlemi planlandı.

Medikal tedaviye yanıtız olan ve vertebral stent endikasyonu konulan hastalar mevcut ikili antiagregan tedavilerine devam ederek işleme alındılar. Elektif stent takılması

planlanan hastalara işlem öncesinde asetilsalisilik asit ve klopidogrel direnç testi uygulandı. Direnç saptanmayan hastalarda işlemden 3-5 gün önce asetilsalisilik asit-100mg/gün ve klopidogrel 75mg/gün olarak başlandı. Klopidogrel direnci veya az yanıt saptanan hastalarda ise ilaç değişikliği önerildi (ticlopidine veya prasugrel). Tanısal anjiyografi sırasında stent takılma kararı alınan ve öncesinde klopidogrel kullanmayan hastalarda ise toplam 300 mg (4x75 mg) doz ile yükleme yapıldı.

Hastalara uygulanacak endovasküler tedavi yöntemi ve olası komplikasyonlar, tedavi sonrası süreç ile ilgili bilgi verilerek kendilerinden yazılı onam alındı. Çalışma Helsinki Deklarasyonu'na uygun olarak yapıldı.

Vertebral arter DSA işlemi amacıyla steril koşullar sağlandıktan sonra, lokal anestezi altında sağ veya sol ana femoral artere giriş yapıldı ve 5 French (Fr) vasküler kılıf (Cordis Corp., Zug, Switzerland) yerleştirildi. Pigtail kateter (Radifocus® Angiographic Catheters - Terumo Europe) ve kılavuz tel ile arkus aortografi elde edildikten sonra arkus yapısına göre açılı vertebral (Radifocus® Angiographic Catheters - Terumo Europe) veya Simmons kateter (Radifocus® Angiographic Catheters - Terumo Europe) yardımıyla her iki subklavian arter selektif olarak kateterize edildi ve kateterler vertebral arterlerin orjin kesimine yakın konumlandırıldıktan sonra ilgili taraftaki kola manşon bağlanıp yeterli basınç ile şişirilerek kontrast maddeyle vertebral arteri optimal doldurması sağlanarak değişik açılı ve pozisyonlarda anjiyogramlar elde edildi. Darlık düzeyi görüntülenen ve mevcut semptom ile darlık oranına göre endovasküler tedavi endikasyonu bulunan hastalarda aynı seansta tedavi aşamasına geçildi. Bu amaçla öncelikle kasıktaki kısa 5 Fr vasküler kılıf uzun 6 Fr vasküler kılıf (Cordis Corp., Zug, Switzerland) ile değiştirildi. Uzun vasküler kılıfın distal ucu ilgili vertebral arterin orjininden yaklaşık 2-3 cm proksimale konumlandırıldı. Darlık düzeyine ve darlık segmentinin uzunluğuna göre uygun çap ve boyutta stent seçimi yapıldıktan sonra uzun vasküler kılıf içerisinden darlık distaline konumlandırılan kılavuz tel üzerinden balon ile açılımlı stent yerleştirildi. Stent yerleştirilirken subklavian artere en fazla 5 mm sarkmasına dikkat edildi (Resim 1,2 ve 3). Stent açıldıktan sonra kontrol anjiyogramlar ile yeterli patensinin sağlandığının görülmesi üzerine distal emboli olasılığına karşı serebral anjiyogramlar da elde edildi. Yeterli patensi (<%30 rezidü darlık) sağlanması, distal emboli, vertebral arterde disk-

siyon, rüptür veya vazospazm gibi patolojilerin görülmesi üzerine işleme son verildi. İşlemler lokal anestezi altında gerçekleştirildiği için işlem sırasında belirli aralıklarla hastalar ile iletişim sağlanarak olası serebral embolik komplikasyonların erken saptanması ve gerekirse müdahale edilmesi sağlandı.

İşlem sırasında hastalara uzun vasküler kılıf yerleştirildikten sonra 5000 ünite, uzayan vakalarda ise her 1 saatte 1000 ünite ek doz intravenöz heparin uygulandı ve işlem sonrası ilk 24 saatte toplamda 4x5000 ünite olacak şekilde devam edilmesi önerildi. İşlem sırasında yüksek oranda antikoagülan ve daha sonra antiagregan ajan kullanılacağı için arteriyel vasküler giriş bölgesinde oluşabilecek ve postoperatif morbidite-mortalite sebebi olabilecek kanamalara karşı güvence oluşturan vasküler kapatma sistemleri (Angioseal) kullanılarak işlemler sonlandırıldı. Hastalar, ilk 24 saat mutlak yatak istirahati, kasık kanama, nabız kontrolü, vital bulgu takibi ve hidrasyon önerileri ile kendilerini tarafımıza yönlendiren kliniklerde takip edildi. Ayrıca hastalara ilk 6 ay 75 mg/gün 1x1 klopidogrel ve 80–100 mg/gün 1x1 asetil salisik asit kullanmaları, 6 ay sonra klopidogrelin kesilip asetil salisilik asit alınmasına ömür boyu devam edilmesi önerildi.

Çalışmamıza dahil ettiğimiz hastaların retrospektif olarak taradığımız verileri, tanımlayıcı (ortalama, medyan, yüzdelik, değer aralığı, standart sapma) istatistiksel analiz ile değerlendirildi. Analiz için IBM SPSS (Statistical Package for the Social Sciences) 21.0 kullanıldı.

## Bulgular

Çalışmaya dahil edilen dokuz hastada (%90), %50'nin üzerinde vertebral arter orjin (V0) ve proksimal (V1) darlık saptanmış olup ortalama darlık oranı %65 (aralık: %50-90, SD: 12.12) olarak hesaplanmıştır. Hastaların 6'sında sağ ve 4'ünde sol vertebral arter darlığı saptanmıştır. Parafaringeal mezenkimal kondrosarkom tanısı olan ve BT görüntülerinde kitle basısı-invazyonu saptanan ve bunun üzerine yapılan DSA'da sağ vertebral arterde %40-50 oranında darlık bulunan bir hastada lümen açıklığının devamı amacıyla profilaktik kaplı stent (Viabahn VBX, W.L. Gore ass., Flagstaff, AZ, USA) yerleştirildi. Bir başka hasta ise semptomatik olmamasına rağmen başka nedenlerle yapılan serebral DSA'da sağ vertebral arterinde %60-70 oranında

darlık saptanmış ancak sol vertebral arteri oklüde olduğu için endovasküler stentleme gerçekleştirilmiştir (Resim 4). Bu iki hasta dışındaki tüm hastalarda geçici iskemik atak öyküsü ve vertebro baziler yetmezlik semptomları bulunmaktaydı. Daha önce dış merkezde vertebral arter darlığı nedeniyle stent yerleştirilen ancak takipte semptomatik hale geldiği için gerçekleştirilen DSA'da stent içi restenoz saptanan bir hastada darlık segmentini kapsayan stent içi yeni bir stent yerleştirildi. Hastaların sadece birinde subklavian arterde yumuşak plak bulunması ve buna bağlı distal emboli riski nedeniyle vertebral arter darlık düzeyine stent yerleştirilmesi öncesinde distal koruyucu filtre sistemi (SpiderFX™, Medtronic, Ireland) kullanıldı. Kaplı stent kullanılan bir hasta dışında toplam 9 hastada balon ile açılımlı çıplak stent kullanıldı. Ortalama stent uzunluğu ve çapı sırasıyla 21.8 mm (aralık: 12-39 mm) ve 4.5 mm (aralık: 4-6 mm) hesaplandı. Balon açılımlı stent sonrası hastaların hiçbirinde ek olarak perkütan translüminal anjiyoplasti (PTA) gereksinimi olmadı. İşlem sonrası tüm hastalarda yeterli lümen açıklığı sağlandı ve teknik başarı %100 olarak kabul edildi. Hastalar işlem sonrası en az 24 saat hastanede kasık giriş yeri kontrolü, nörolojik ve vital bulguları açısından takip edildi. İşlem sırasında ve sonrasında herhangi bir vasküler giriş yerinde kanama, nörolojik defisit ve enfeksiyon gibi komplikasyonlar ile karşılaşmadı. Hastaların demografik bilgileri, lezyon karakteristikleri ve kullanılan stent boyutları tabloda özetlenmiştir.

## Tartışma ve Sonuç

Vertebral arter orjin darlıklarının cerrahi tedavisi, damar orjinine ulaşımın teknik olarak zor olması nedeniyle günümüzde yerini neredeyse tamamen endovasküler tedaviye bırakmıştır (8,9). Vertebral arter darlığı nedeniyle endovasküler tedavi gerçekleştirilen 27 çalışmayı ve bu çalışmalarda bildirilen 993 hastayı derleyen meta-analiz sonuçlarına göre; ortalama 21 aylık takip süresince %1.3 oranında vertebro baziler infarkt ile karşılaşmış. Cerrahi tedavinin artık tercih edilmemesi ve endovasküler tedavi başarı oranları nedeniyle günümüzde artık daha çok medikal tedavi ve endovasküler tedavi seçenekleri tartışılmaktadır. Bu konuda yapılan randomize çalışmalardan biri olan CAVATAS'ta; semptomatik ve %50'nin üzerinde darlık bulunan 16 hastanın 4.7 yıllık takip sonuçlarına

göre her iki grupta da (endovasküler tedavi vs. medikal tedavi) vertebro baziler inme saptanmamış olup 3 hastanın miyokard infarktüsü veya anterior dolaşım kaynaklı inme nedeniyle ex olduğu bildirilmiştir (10). Girişimsel Radyoloji Kliniği'mizde vertebral arter darlığı saptanan hastalarda tedavi seçimini yaparken tüm hastaların öncelikle semptomatik olmasına özen gösteriyoruz. Bunun yanı sıra tanışal DSA'da vertebral arter darlık oranı %50-70 arasında ise hastalara öncelikle medikal tedavi, darlık oranı %70 ve üzerinde ise primer stentleme ile birlikte medikal tedavi tercih ediyoruz. Takipte hastalar medikal tedaviye rağmen semptomatik ise endovasküler tedavi öneriyoruz.

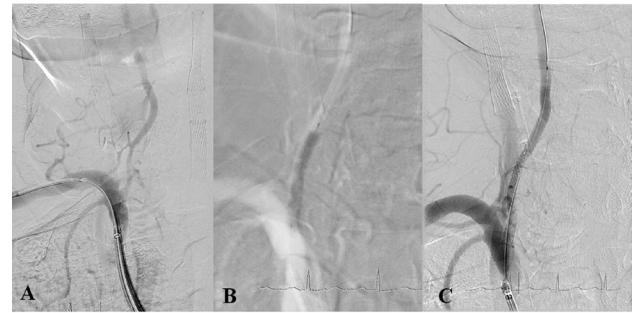
Vertebral arter anatomik olarak orjin (V0) ile V1, V2, V3 ve 4 segmentlerinden oluşmaktadır. Vertebral arterin aterosklerotik hastalığı çoğunlukla V0 ve V1 düzeylerinde karşımıza çıkar. V1 segmenti ostiumdan başlayarak 5. veya 6. servikal (C) vertebra seviyesinde transvers foramene girdiği düzeye kadar olan kısımdır ve erişilebilir proksimal kesimde olması, nadiren tortuyozite göstermesi nedeniyle endovasküler tedaviye en uygun segmenttir. C6/C5 ile C2 vertebralar arasında transvers foramen içerisinde uzanan V2 segmenti de düz bir seyir göstermesi nedeniyle büyük oranda endovasküler tedaviye uygundur. C2 düzeyinden başlayarak foramen magnum seviyesinde dura materi penetre eden V3 segmentinde tortuyozite ve redundansi nedeniyle balon açılımlı stentler yerine kısa ve kendiliğinden açılımlı stent kullanımı ile başarı oranları artmaktadır. Ponsun inferior kesiminde intrakraniyal seyir gösteren V4 segmenti plak şiftine sekonder anterior spinal arter bağlantı düzeyinde oklüzyon riski nedeniyle endovasküler tedavi önerilmemekle birlikte akut inme olgularında veya medikal tedaviye yanıtızsız ciddi semptomatik hastalarda anjiyoplasti uygulanabileceği bildirilmektedir (1). Bizim çalışmamızda da olguların hepsi V0 ve/veya V1 segment darlıkları şeklindeydi. Orjin ve proksimal darlıklarında primer stentleme sırasında önemli olan stentin orjinden subklavian artere uzanmamasına dikkati etmek gereklidir. Bu nedenle özellikle orjini de içerisine alan V1 ve V2 darlıklarında stent pozisyonlandırılması daha kolay olduğu için balon açılımlı stentler tercih edilmelidir. Bizim çalışmamızda da bir hastada tümör invazyonu nedeniyle kaplı stent kullanılmasının dışında olguların hepsinde balon açılımlı çıplak stentler tercih edildi.

Vertebral arter orjin darlıklarının endovasküler tedavisinde kabul gören yaklaşım primer stentlemedir. Literatürde

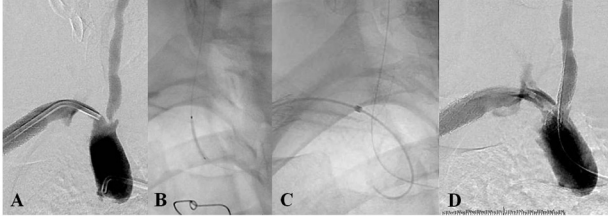
nadir de olsa %1.3 oranında bildirilen primer PTA yapılan hasta grubu mevcuttur (11). Biz çalışmamızda uzun dönem patensi oranlarının daha yüksek olması ve diseksiyon riskini önlemek amacıyla tüm hastalarda primer stentleme tercih ettik. Distal koruyucu filtre kullanımı konusunda literatürde net bir konsensus bulunamamakla birlikte emboli açısından riskli plak morfolojisine sahip ostial vertebral arter darlıklarında kullanımının fayda sağlayacağı düşünülmektedir (12). Biz de aynı düşünce ile hastalarımızın sadece birinde yumuşak plak bulunması nedeniyle distal koruyucu filtre kullandık. Filtre kullanmadığımız diğer hastalarımızda işlem sırasında ve sonrasında akut dönemde herhangi bir embolik hadise ile karşılaşmadık.

Çalışmamızın kısıtlılıkları arasında; medikal tedavi ile endovasküler tedaviyi karşılaştırabilecek yeterli hasta sayısının bulunmaması, çalışmanın retrospektif şekilde yapılması, hastaların daha uzun süreli takiplerinin olmaması sayılabilir.

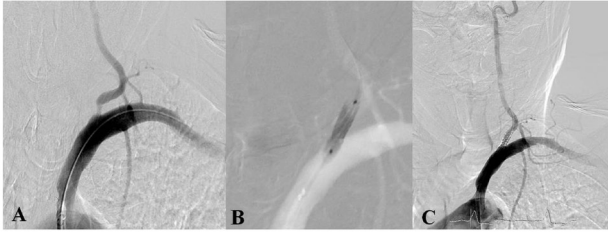Sonuç olarak vertebral arter darlıklarının endovasküler tedavisi, özellikle medikal tedavi başarısız ya da yetersiz olan hastalarda düşük komplikasyon oranları ve yüksek teknik başarı ile güvenli ve etkili bir tedavi yöntemidir. Tedavi seçeneklerinden hangisinin kullanılacağı konusunda; hastaların semptom ve radyolojik tanı bulgularına göre değerlendirilmesinin ve buna göre uygun endikasyonlar doğrultusunda maksimum faydanın sağlanması gerektiğini düşünmekteyiz.



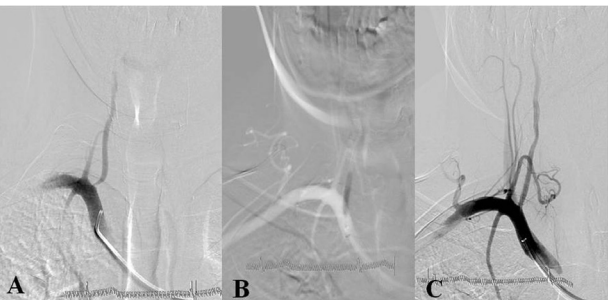
**Resim 1.** Sağ vertebral arter V0 ve V1 segmentleri düzeyinde yaklaşık 2 cm uzunluğunda %60-70 oranında darlık (A) saptanan ve vertebro baziler yetmezlik semptomları bulunan 63 yaşındaki erkek hastaya 4x30 mm boyutlarında balon ile açılımlı stent yerleştirilmesi (B) sonrası tam patensi sağlandığı görülmekte (C).



**Resim 2.** Sağ vertebral arter orjininde (V0) %80-90 oranında darlık (A) saptanan hastada, darlık düzeyine 4x18 mm boyutlarında balon açılımlı stent yerleştirilmesi (C-D) sonrası kontrol anjiyogramda tam patensi görülmekte (D).



**Resim 3.** Medikal tedaviye yeterli yanıt alınamayan 71 yaşındaki erkek hastada sol vertebral arter orjin kesiminde %50 oranında darlık saptanması üzerine endovasküler stent yerleştirilmesi sonrası lümende tam patensi olduğu görülmekte.



**Resim 4.** Sağ vertebral arter orjin kesiminde %60-70 oranında darlık saptanan (A), semptomatik olmayan ancak karşı taraf vertebral arteri oklüde olan hastada stent yerleştirilmesi (B) sonrası tam patensi görülmekte (C).

**Tablo 1.** Hastaların demografik bilgileri, lezyon karakteristikleri ve kullanılan stent boyutları.

Hasta no	Yaş	Cinsiyet	Lokali-zasyon	Darlık oranı (%)	Stent boyutları (mm)	Ek bulgu, darlık düzeyi
1	63	E	Sağ	60-70	4x30	Orjini içine alan proksimal 2 cm'lik segmentte darlık (V0+V1)
2	53	K	Sağ	80-90	4x18	V0
3	60	E	Sağ	50-60	6x19	Medikal tedaviye yanıtız, V0
4	78	E	Sağ	60-70	3.5x15	Semptomatik değil ancak karşı taraf vertebral arter oklüde (V0)
5	63	E	Sağ	70-80	5x18	Stent restenozu
6	71	E	Sol	50-60	4x12	Medikal tedaviye yanıtız, V0
7	71	E	Sol	60-70	5x39	Orjini içine alan proksimal 3 cm'lik segmentte darlık (V0+V1)
8	65	E	Sol	60	5x18	Yumuşak plak, Distal emboli koruyucu filtre kullanıldı (V0)
9	47	K	Sağ	40-50	4x30	Tümör invazyonu nedeniyle kaplı stent kullanıldı (V0+V1)
10	68	K	Sol	70	4x19	V0

\*E: Erkek, K: Kadın, V: Vertebral arter segmenti

## Kaynaklar

- Jenkins JS, Stewart M. Endovascular Treatment of Vertebral Artery Stenosis. Prog Cardiovasc Dis 2017;59:619-25.
- Gesheva SI, Hastings LH, Wilson JD. The Use of Aspiration Catheter Systems for Embolic Protection during Intracranial Vertebral Artery Angioplasty and Stenting. Interv Neurol 2016;4:113-9
- Lee CJ, Morasch MD. Endovascular management of vertebral artery disease. Expert Rev Cardiovasc Ther 2011;9:575-8.
- Cartlidge NE, Whisnant JP, Elveback LR. Carotid and vertebral-basilar transient cerebral ischemic attacks. A community study, Rochester, Minnesota. Mayo Clin Proc 1977;52:117-20.
- Heyman A, Wilkinson WE, Hurwitz BJ et al. Clinical and epidemiologic aspects of vertebrobasilar and nonfocal cerebral ischemia. In: Vertebrobasilar Arterial Occlusive Disease. Medical and Surgical Management. Berguer R, Bauer RB (Eds). Raven Press, NY, USA, 1984;27-36.
- Whisnant JP, Cartlidge NE, Elveback LR. Carotid and vertebral-basilar transient ischemic attacks: effect of anticoagulants, hypertension, and cardiac disorders on survival and stroke occurrence – a population study. Ann Neurol 1978;3:107-15.
- Caplan L, Chung CS, Wityk R, et al. New England medical center posterior circulation stroke registry: I. Methods, data base, distribution of brain lesions, stroke mechanisms, and outcomes. J Clin Neurol 2005;1:14-30.
- Thevenet A, Ruotolo C. Surgical repair of vertebral artery stenoses. J Cardiovasc Surg 1984;25:101-10.
- Imparato AM. Vertebral arterial reconstruction: a nineteen-year experience. J Vasc Surg 1985;2:626-34.

10. Coward LJ, McCabe DJ, Ederle J, Featherstone RL, Clifton A, Brown MM; CAVATAS Investigators. Long-term outcome after angioplasty and stenting for symptomatic vertebral artery stenosis compared with medical treatment in the Carotid And Vertebral Artery Transluminal Angioplasty Study (CAVATAS): a randomized trial. *Stroke* 2007;38:1526-30.
11. Stayman AN, Nogueira RG, Gupta R. A systematic review of stenting and angioplasty of symptomatic extracranial vertebral artery stenosis. *Stroke* 2011;42:2212-6.
12. Eberhardt O, Naegele T, Raygrotzki S, Weller M, Ernemann U. Stenting of vertebrobasilar arteries in symptomatic atherosclerotic disease and acute occlusion: case series and review of the literature. *J Vasc Surg* 2006; 43:1145-54.